Aus der chirurgischen Klinik (Direktor: weiland Prof. Dr. Krönlein) und dem patholog.-anatomischen Institut der Universität Zürich (Direktor: Prof. Dr. M. B. Schmidt).

OSSIFIKATION VON LAPAROTOMIENARBEN.

INAUGURAL-DISSERTATION

ZUR

ERLANGUNG DER DOKTORWÜRDE

DER

HOHEN MEDIZINISCHEN FAKULTÄT

DER

UNIVERSITÄT ZÜRICH

EINGEREICHT

VON

ENRICO BENELLI,
MED. PRACT. AUS FLORENZ.
ASSISTENT AN DER CHIRURGISCHEN KLINIK.

Genehmigt auf Antrag des Herrn Prof. Dr. M. B. Schmidt.

TÜBINGEN
DRUCK VON H. LAUPP JR
1911.

Digitized by the Internet Archive
in 2026

https://archive.org/details/IA41507212_0035

Aus der chirurgischen Klinik (Direktor: weiland **Prof. Dr. Krönlein**) **und dem patholog.-anatomischen Institut der Universität Zürich** (Direktor: **Prof. Dr. M. B. Schmidt**).

OSSIFIKATION VON LAPAROTOMIENARBEN.

INAUGURAL-DISSERTATION

ZUR

ERLANGUNG DER DOKTORWÜRDE

DER

HOHEN MEDIZINISCHEN FAKULTÄT

DER

UNIVERSITÄT ZÜRICH

ACAD.
LUGD.BAT.
BIBL.

EINGEREICHT

VON

ENRICO BENELLI,
MED. PRACT. AUS FLORENZ.
ASSISTENT AN DER CHIRURGISCHEN KLINIK.

Genehmigt auf Antrag des Herrn Prof. Dr. M. B. Schmidt.

TÜBINGEN
DRUCK VON H. LAUPP JR
1911.

Die Dissertation erscheint gleichzeitig in den „Beiträgen zur klin. Chirurgie“
Band LXXV, Seite 549—564.

Schon M o r g a g n i (1) erwähnt zahlreiche Fälle heterotoper Knochenbildung in seinem Werke „De sedibus et causis morborum". Seither haben sich die Beschreibungen solcher Beobachtungen so vermehrt, daß dieser eigenartige Vorgang der Knochenentstehung fernab vom normalen Bildungsort schon nicht mehr zu den großen Seltenheiten gezählt werden darf. Wie mannigfaltig die Fundstellen sind, dafür mögen die folgenden Beispiele als Belege dienen. Knochen fand sich im Gehirn (Corpus callosum, Stirnhirn, Kleinhirn, Corpus striatum) und seinen Häuten, in den Häuten des Rückenmarks, im Auge (Chorioidea, Glaskörper, Linse, Conjunctiva), im Trommelfell, in Strumen, Tonsillen, im Kehlkopf, in der Bronchialschleimhaut, in den bronchialen Lymphdrüsen, in den Lungen und der Pleura, ferner im Herzen (Herzbeutel, Herzklappen bei Endocarditis, Herzspitze) und in den Gefäßen (Aorta, Pfortader, Arterien, Gehirnvenen, Sinus der Dura mater, in Venensteinen). Weiter auch fand sich Knochenbildung in der Milzkapsel, den Tuben, der Blase, im Penis, in der Placenta, im Darm, Pankreas, Nieren, in den Muskeln (Masseter, Psoas, Brachialis, Adduktoren, Biceps usw.),

in den Fascien, Schleimbeuteln, Sehnen, in der Haut, in Tumoren (Carcinomen, Lipomen, Nasenpolypen, Wand von Ovarialcysten, Myomen etc.). Sacerdotti und Frattin, Litten, Kossa u. A. gelang es, sogar auf experimentellem Wege durch Gefäßunterbindungen Knochen in der Niere zu erzeugen.

So relativ häufig also die Beschreibungen solcher Befunde sind, so spärlich sind sie über die Knochenbildung in Narben, speziell Laparotomienarben. Selbst in den Werken Cruveilhier's (2), Förster's (3), in Virchow's krankhaften Geschwülsten (4), in der eingehenden Arbeit Poscharisski's (5) sind keine Aufzeichnungen darüber zu finden.

Auch in der Tierpathologie sind heterotope Knochenbildungen nicht selten (Aponeurosen und Muskeln, Zwerchfell, Sehnen, knöcherne Kapseln und Hämatome, Eihäute der Stute, Gekröse von Schweinen). Ja wir begegnen selbst hier den beim Menschen so seltenen Knochenbildungen in Laparotomienarben. Schon Gurlt (6) berichtet, daß nach der Kastration weiblicher Schweine bisweilen an der Schnittstelle Knochenmassen entstünden.

Daß Knochen in Binde- resp. Narbengewebe entstehen kann, haben schon H. Meyer (7) und später Conditt (8) nachgewiesen. Meyer fand bei einem alten Weibe in der Nähe eines Fußgeschwürs 6 harte Täfelchen von 7 bis 25 mm Länge, 7 bis 9 mm Breite und 1 bis $1^1/_2$ mm Dicke. Sie waren in der Fascia superficialis eingebettet. Des weiteren beschreibt Conditt zahlreiche subkutane Knochenneubildungen, speziell auch an vernarbten Stellen von Hautgeschwüren des Unterschenkels.

Auf die Verknöcherung von Operations-, speziell Laparotomienarben scheint man erst in den letzten Dezennien aufmerksam geworden zu sein. Aus der älteren Literatur ist mir nur ein Fall bekannt (Rokitansky) (9).

Bei der Seltenheit dieser eigenartigen Befunde und der Verteilung ihrer Beschreibungen über die verschiedensten Werke und Zeitschriften sei es mir gestattet, bevor ich auf die von mir beobachteten Fälle näher eingehe, eine kurze Zusammenstellung der bis jetzt gemachten Beobachtungen vorauszuschicken. Ich will jedoch gleich bemerken, daß unter den nachstehenden Fällen solche figurieren, die in der Literatur unter anderem Namen gehen, die aber sehr wahrscheinlich auch hieher zu zählen sind (Fall 3 und 4).

1. Rokitansky schreibt, er habe einmal in der Masse einer Narbe am Rumpfe eine länglichrunde, gelbliche, höckerige, unebene Knochenplatte von etwa Talergröße von osteoidem Gefüge gefunden. Leider fehlt eine nähere Beschreibung des Falles.

2. Askanazy (10) erwähnt einen Fall von Knochenbildung in einer Laparotomienarbe. Der Knochen lag im Bereich der Aponeurose; seine Entstehung wird auf Metaplasie aus sehnigem Bindegewebe zurückgeführt.

3. Rubesch (11) berichtet von einem 43 j. Mann, der wegen einer Hernia epigastr. operiert wurde. In der Operationsnarbe entstand ein echter Knochen. Rubesch nimmt an, daß das Operationstrauma, ein kleiner postoperativer Bluterguß und versenkte Seiden-

fäden vielleicht die äußere Veranlassung zur Knochenbildung gewesen seien. Eine gewisse Disposition müsse aber dazu vorausgesetzt werden.

4—5. Ganz ähnlich sind zwei von Röpke (12) beschriebene Fälle. 41 j. Mann wird wegen perforiertem Magengeschwür laparotomiert. Schnitt durch den l. Rectus, Vernähung des Geschwürs, Gastroenterostomie, Catgut-Nähte des Peritoneums, des Muskels und der Fascie, Seidennähte der Haut. Nach 5 Wochen Relaparotomie wegen plötzlichem Ileus an genau derselben Stelle mit Excision der Narbe. Auf der Höhe des Nabels findet sich in derselben eine 2 cm lange und 1 cm dicke Partie von knochenhartem Gewebe, die im Rectus abdominis lag; sonstige ähnliche Herde waren nicht zu finden. — Die mikroskopische Untersuchung ergibt spongiösen Knochen, der in kern- und gefäßreichem Bindegewebe liegt, an manchen Stellen gehen die Knochenbälkchen direkt aus dem Bindegewebe hervor, das Bindegewebe wird dichter und grenzt direkt an mit Osteoblasten besetzte Osteoidbälkchen, die weiterhin in spongiöse Knochenbälkchen übergehen. An andern Stellen erkennt man die Entstehung des Knochengewebes mit Durchgang durch das chondroide und osteoide Stadium. Nur ganz vereinzelt finden sich zwischen den Knochenbälkchen schollig zerfallende Muskelfasern, die indessen mit den Knochenbälkchen nicht in Verbindung treten. An einem andern Schnitt besteht der Verknöcherungsherd aus einem ¼ cm hohen und 1 cm langen Oval, das rings von einer bindegewebigen Hülle umgeben, gegen die Muskulatur abgesetzt ist. Es macht den Eindruck eines zwischen den Muskelbündeln liegenden Hohlraumes. Hierin schreitet die Ossifikation von der bindegewebigen Hülle nach dem Innern und zwar stellenweise vermittelst eines zellreichen Keimgewebes, an andern Orten direkt aus dem Bindegewebe entstehend oder endlich vermittelst eines knorpligen Zwischenstadiums vor. Auffallend groß ist die Menge roter Blutkörperchen und Pigmentes, die in den Randpartien der bindegewebigen Wand und besonders im Markgewebe und um die Knochenbälkchen herum angehäuft sind. Röpke nimmt an, es sei für die Ausdehnung und Form der Verknöcherung der zwischen die Muskelbündel getretene Bluterguß bestimmend gewesen. In den übrigen Präparaten halten sich die Verknöcherungsherde streng an die Richtung der Bindegewebszüge und drängen nur bei ihrer Dickenzunahme die Muskelbündel auseinander.

30 j. Mann wurde vor einem Jahr (1906) appendektomiert, später wurde wegen Adhäsionsbeschwerden eine mediane Laparotomie gemacht. Etagennaht mit Krönig'schem Catgut, Hautnaht mit Seide. Nach einem Jahr fanden sich bei erneuter Incision in der Mittellinie ein paar dünne knochenharte Platten von unregelmäßiger Form; die größte ungefähr 2 cm im Durchmesser haltend, ganz in schwieligem Narbengewebe eingebettet. Die mikroskopische Untersuchung zeigt nun, daß nur an vereinzelten Stellen an der Oberfläche des Präparates Muskulatur nachzuweisen ist, sonst besteht dasselbe teils aus lockerem, teils aus sehr derbem Bindegewebe, in das Knocheninseln eingestreut sind, zum Teil ist es vollentwickelter spongiöser Knochen, der sich scharf gegen das letztere absetzt, zum Teil finden sich ab und zu kleinere Inseln osteoiden Gewebes.

6. Lecène (13) erwähnt eine Knochenneubildung in einer Laparotomienarbe bei einem 40 j. Mann. Gastroenterostomie wegen Ulcus ventriculi im Februar 1907. Mediane Laparotomie, Schluß der Bauchdecken mit Catgut. Nach ca. 6 Monaten konstatierte Lecène im oberen Teil der Narbe einen harten Knoten. 1909 im März ließ sich der Pat. nochmals untersuchen und außer einer kleinen Hernie fühlte man am obern Ende der Incision einen harten knochenähnlichen Körper von halbkugliger Form, der die obere Narbenpartie um-

gab. Der Körper war wenig mobil, da er ganz im Narbengewebe saß. 1909 im April wurde die ganze Narbe mit dem zugehörigen Peritoneum en masse excidiert. Die mikroskopische Untersuchung läßt typischen Knochen mit Havers'schen Kanälen und Knochenmark erkennen.

7[1]). Painter und Clarke (14).

8[1]). Elliot (15).

9. Sabijakina (17): In einer Laparotomienarbe wurde 2½ Monate nach der Operation ein Knochen klinisch nachgewiesen und dann entfernt. Der Knochen war 5 cm lang und 1 cm breit. Die obere Hälfte des Präparates war ziemlich nachgiebig, die untere hart. Die durch die Narbe angelegten Querschnitte zeigten, daß im obern Drittel derselben Knorpel, im mittleren Drittel Knochen prävalierte, das untere Drittel bestand nur aus Knochen. In der Nähe des Hauptknochenherdes fanden sich kleinere, mit deutlich ausgesprochenem Balkenbau und myeloidem Gewebe. Hier und dort fanden sich Ligaturen, aber keine Muskelfasern. Im obern Drittel geht aus dem umgebenden fibrösen Bindegewebe allmählich hyaliner Knorpel hervor, es findet sich hier nur wenig Knochen, im mittleren Drittel, wo der Knochen prävaliert, geht derselbe teils aus Knorpel, teils direkt aus Bindegewebe vermittels Osteoblasten hervor. Im unteren Drittel, das nur aus Knochen besteht, finden sich Knochenbälkchen und zahlreiche Havers'sche Kanäle; an der Peripherie sieht man Uebergang von Bindegewebe in Knochen durch Osteoblasten.

10. Wohl die neueste Publikation auf diesem Gebiete ist die Arbeit Straßberg's (18). 43 j. Mann. Carcinoma ventriculi inoperabile. Gastroenterostomie. Nach 2½ Monaten Obduktion. Die Operationsnarbe enthält in ihrer mittleren Schicht zwischen Hautoberfläche und Peritoneum ihrer ganzen Länge nach einen knochenharten dünnen Stab, der palpiert werden konnte, und der sich genau an den Verlauf der Narbe hält. Der Knochenstab entsendet stellenweise kleinere seitliche Fortsätze, welche parallel zur Narbe laufen, sodaß auf dem Querschnitt manchmal zwei Knochenstücke nebeneinander zu liegen kommen. Der Knochen ist größtenteils spongiös, nur selten kompakt. Das Mark ist teils bindegewebig, teils lymphoid, häufig vollständig ausgebildetes Fettmark. Der Schnitt zeigt lebhafte Resorptions- und Appositionsvorgänge. An mehreren Stellen findet sich hyaliner Knorpel. Straßberg nimmt an, das Bindegewebe habe zuerst Knorpel erzeugt, also als Perichondrium funktioniert und aus den Knorpeln sei dann durch enchondrale Ossifikation Knochen entstanden.

Im Anschluß an die vorstehenden, aus der Literatur chronologisch zusammengestellten Fälle, folgen diejenigen, die ich hier zu beobachten Gelegenheit hatte.

11. Emil B., Kaufmann, 59 J. alt, litt an Carc. ventric. (Pylori et curvat. min.). Prof. Krönlein machte am 21. Februar 1902 die Resektion nach Billroth II. Naht der Bauchdecken mit Seide. Am 28. III. 02 geheilt entlassen. Im Juli 1902 entstand eine kleine Nahteiterung, es wurde eine Ligatur ausgestoßen, worauf sich die Fistel schloß. Schon im August 1902 fiel dem Pat. auf, daß sich die Narbe sehr derb anfühlte. Bei einer Kontroll-

1) 7 und 8 sind zitiert in Ewald's (16) Arbeit über Myositis ossificans nach Trauma im Zusammenhang mit andern Fällen von Muskel- resp. Narbenverknöcherung. Es war mir leider unmöglich, diese beiden amerikanischen Arbeiten zu erhalten, jedoch will ich der Vollständigkeit halber nicht unterlassen, sie hier zu erwähnen.

untersuchung am 10. II. 03 konstatierte man in der Laparotomienarbe an der Stelle, wo sich im Juli 1902 der kleine Absceß gebildet hatte, einen kleinen harten Tumor. Da man in demselben eine Metastase vermutete, excidierte man am 12. II. 03 die Geschwulst; sie saß um eine Naht herum in der Narbe und konnte ohne Eröffnung der Peritonealhöhle entfernt werden. 12. III. 03 geheilt entlassen. Ich hatte kürzlich Gelegenheit, den Pat. nochmals zu untersuchen. Es besteht momentan eine feine lineäre Narbe, die sich der dünnen Bauchdecken wegen sehr gut palpieren läßt. Im ganzen Verlauf der Narbe ist nicht eine Spur von irgendwelcher Verhärtung zu fühlen. Pat. vollkommen beschwerdefrei.

Das Präparat besteht aus einem Klumpen von Fett und Bindegewebe und mißt in Länge und Breite 3 resp. 3½ cm, in der Dicke 1½ cm. Auf einer Seite ziehen zwei schon makroskopisch erkennbare Knochenleisten hin, von denen die eine ca. 25 mm Länge und 3 mm Breite mißt, die andere ist viel kleiner.

Da das Präparat schon seit langer Zeit entkalkt ist, so fiel die Röntgenaufnahme desselben recht dürftig aus. Das Bild zeigt nur einen diffusen leichten Schatten mit vielen kleinen Stippchen, die sich deutlich vom Untergrunde abheben, also dichteren Stellen entsprechen müssen; diese weisen aber nicht die Dichte auf, die wir auf Röntgenbildern von wirklichen Knochen zu finden gewohnt sind. Auch an den mikroskopischen Schnitten fanden sich keine Stellen, die eine Erklärung für die eigentümliche Zeichnung des Röntgenbildes zulassen würden.

Das Präparat wurde quer durchschnitten und in zwei annähernd gleiche Teile zerlegt. Es wurde nun von dem einen eine dünne Scheibe abgetrennt. Diese wurde in Celloidin eingebettet und die 30 μ dicken Schnitte mit Hämatoxylin-Eosin gefärbt.

Mikroskopische Untersuchung (Fig. 1 u. 2).

In den Schnitten ist weder Haut noch Peritoneum zu sehen. In der Hauptsache besteht ein bindegewebiger Kern, der mit einigen feinen Ausläufern in das umgebende Fett übergeht. Das Bindegewebe ist gefäßreich, von vielen Rundzellen durchsetzt, die zum Teil, namentlich im Zentrum, in dichten Haufen liegen. Die Bindegewebsbündel gehen regellos durcheinander. Am einen Ende des Präparates liegen nebeneinander eine größere und eine viel kleinere Knocheninsel, die den quer getroffenen oben erwähnten Knochenleisten entsprechen. Diese knöchernen Partien umgibt eine bindegewebige Hülle, die stellenweise lockerer, an andern Stellen dichter gefügt und arm an Gefäßen ist.

Unmittelbar vor den Knochen geht dieses Bindegewebe in eine zellreiche Zone mit einer Osteoblastenschicht über, auf welche ein osteoides Band und dann der eigentliche Knochen folgt. Die Konturen des letzteren zeigen vielfache lakunäre Einbuchtungen mit einem mehr oder weniger breiten Saum osteoider Substanz, der von Osteoblasten dicht besetzt ist. An andern Stellen ist der Knochen scharf gegen das umgebende Bindegewebe abgesetzt und scheint direkt in dasselbe überzugehen. Der Knochen ist mehr nach dem spongiösen Typus aufgebaut. In der Mitte finden sich weite mit Knochenmark erfüllte Lakunen, deren osteoide Säume zum Teil auffallend breit und mit Osteoblasten besetzt sind. An andern Stellen sind diese von einer Endostschicht ausgekleidet. Man sieht schön ausgebildete geschichtete Lamellen mit typischen Knochenkörperchen. Die Lamellen sind jedoch nirgends konzentrisch angeordnet, sondern gehen planlos durcheinander. Die Markräume sind von sehr verschiedener Weite und laufen der Längsaxe des Knochens parallel. Das Mark enthält Myelocyten, Lymphocyten und polynukleäre Leukocyten, spärliches Fettgewebe, wenig Bindegewebe und keine Gefäße.

Fig. 1.

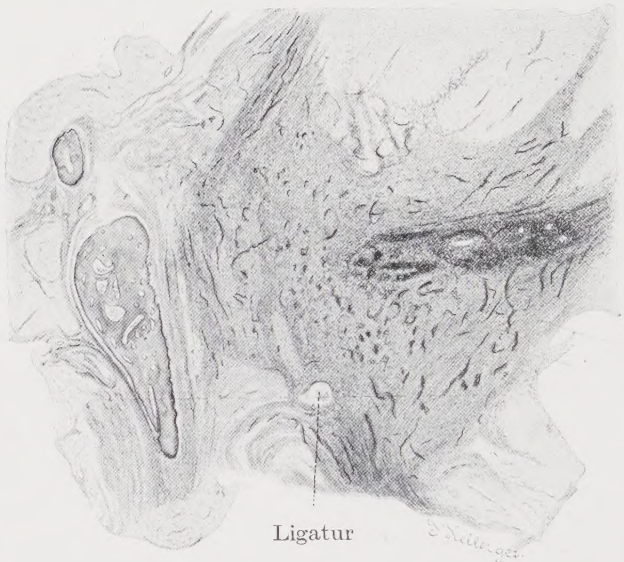

Zwei Knocheninseln in stark zellig infiltriertem Narbengewebe.
(7 fache Lupenvergrößerung.)

Fig. 2.

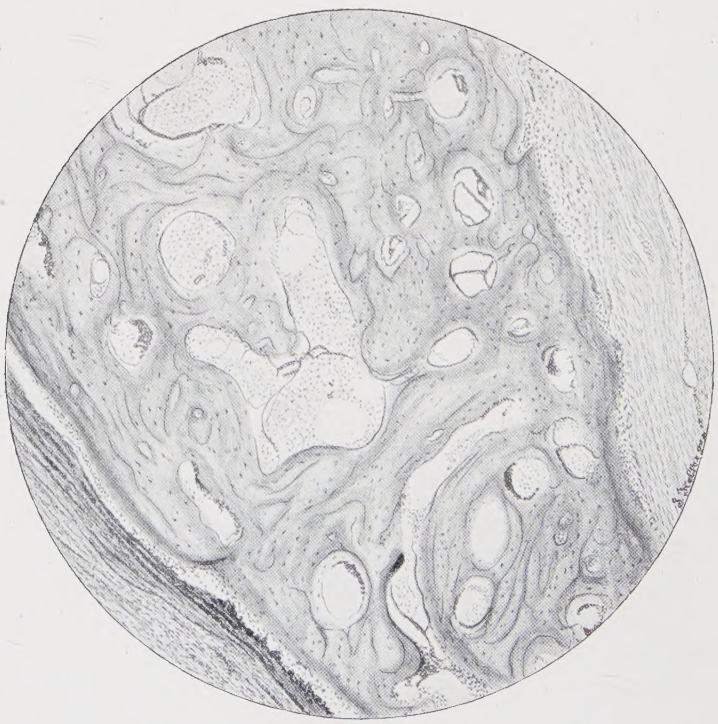

Teil der größeren Knocheninsel von Fig. 1. (35 fache Vergrößerung.)

12. F. B., 60 J., wurde von Prof. Krönlein am 13. III. 05 wegen Ulcus ventriculi operiert (Gastroenterost. anter., alle Nähte mit Seide) und am 3. IV. 05 geheilt entlassen. Schon im Sommer 05 konstatierte der Hausarzt eine eigenartige Verhärtung in der Narbe und dachte an ein Neoplasma. Eine Operation wurde indessen nicht mehr gemacht. Am 21. I. 10 starb der Pat. an Nephritis chronica. Bei der vom behandelnden Arzt vorgenommenen Obduktion fand sich nun in der Operationsnarbe ein stabförmiger harter Gegenstand, der ganz von Fett und Narbengewebe eingehüllt war. Das Präparat wurde dem pathologischen Institut zur Untersuchung zugestellt. Der harte Körper besitzt die Dimensionen 6½ : 2½—4½ : 1½ cm. Im Röntgenbild (Fig. 3) sieht man einen schlanken Knochenstab, der sich genau an den Verlauf der Narbe hält. Man erkennt leicht in der oberen Hälfte eine dichte Knochenstruktur, während die untere Hälfte mehr spongiösen Bau zeigt. Von dem kompakten Teil geht ein seitlicher Fortsatz ab, der aber bald umbiegt, ein Stück weit dem axialen Stab parallel läuft und sich am Ende in zwei divergierende feine Spitzen gabelt.

Fig. 3.

Röntgenaufnahme des Präparates von oben.

Fig. 4.

Röntgenaufnahme des Präparates von der Seite.

Auf der entgegengesetzten Seite, im spongiösen Teil, entspringt ein ganz ähnlicher, aber kürzerer und breiterer Seitenast, der indessen durch eine feine Knochenbrücke schon wieder mit dem Hauptast in Verbindung getreten ist. Auf der seitlichen Aufnahme (Fig. 4) kann man deutlich im spongiösen Teil eine Differenzierung in randständige Kompakta und zentral gelegene Spongiosa erkennen. Diese Scheidung tritt am ersten Bild nicht so deutlich hervor. Die Kontinuitätsunterbrechung im Verlaufe des Knochenstabes ist durch die Entnahme eines für die mikroskopische Untersuchung bestimmten kleinen Segmentes entstanden.

Ein kleines Stück excidierten Knochens wurde in 33 %iger Ameisensäure entkalkt, in Celloidin eingebettet und mit Hämatoxylin-Eosin gefärbt. Im mikroskopischen Bilde (Fig. 5) sieht man zwei Knochenquerschnitte, die in einem mehr oder weniger dicht gefügten, von Fett umgebenen Narbengewebe liegen, in dessen Randpartien einige wenige, durch

Fig. 5.



Querschnitt. Im Narbengewebe zwei Knocheninseln. (7fache Lupenvergrößerung.)

Fig. 6.

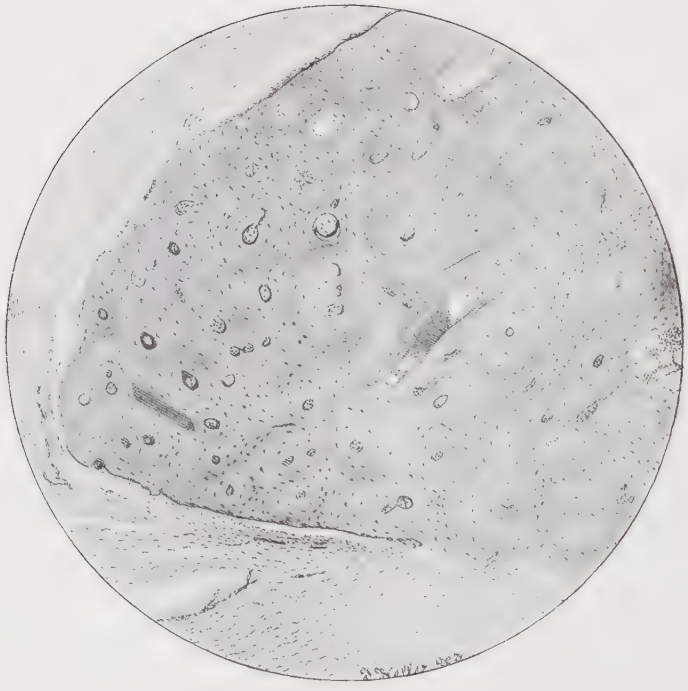

Stück der größeren Knocheninsel. (35fache Vergrößerung.)

Endarteritis obliterierte Gefäße verlaufen. Haut, Peritoneum, Muskeln oder Knorpel sind nirgends zu finden.

Die größere Knocheninsel entspricht dem Querschnitte des axialen Knochenstabes, die kleinere dem durch Zufall abgetrennten Ende der nach links abgehenden seitlichen „Rippe". Der Hauptknochen zeigt einen querovalen Durchschnitt mit etwas abgeplatteter Basis. Das umgebende Bindegewebe ist in regelmäßigen Zügen angeordnet mit langen feinen Kernen; vor dem Uebergang in den eigentlichen Knochen wird es zellreicher (Osteoblastenzone). Die Osteoblasten liegen einem mehr oder weniger breiten Bande osteoiden Gewebes an, das den Knochen fast auf der ganzen Peripherie umgibt. An diesem Präparat zeigt der Knochen einen viel vollendeteren Aufbau als im Falle 10 (Fig. 6). Es bestehen wohl ausgebildete, konzentrisch angeordnete Havers'sche Lamellen, die stellenweise durch interstitielle von einander getrennt werden. Grundlamellen fehlen. Die Havers'schen Kanäle sind an Weite verschieden, laufen größtenteils der Längsachse des Knochens parallel. Im Zentrum der Knocheninsel liegt eine kleine Markhöhle, die Zellmark (Lymphocyten, Myelocyten, Leukocyten) enthält. Der Querschnitt durch den kleinen Knochen zeigt den typischen Bau der Kompakta.

Das freundliche Entgegenkommen Herrn Prof. Zschokke's von der veterinär-medizinischen Fakultät setzt mich in die glückliche Lage, noch ein Beispiel aus der Tierpathologie anführen zu können, das eine Illustration zu den schon von Gurlt erwähnten Befunden gibt und als merkwürdiges Analogon zu den vorhergehenden Fällen hier angeschlossen werden mag. Das Präparat, das schon viele Jahre alt ist, findet sich in der pathologischen Sammlung des Tierspitals Zürich unter dem Titel „Ossifikation der Kastrationsnarbe vom weiblichen Schwein". Herr Prof. Zschokke hatte die Güte, mir folgendes über den Fall mitzuteilen:

Von einem auswärts wohnenden Tierarzt wurde die Bauchwand eines ca. 9 Monate alten Schweines eingesandt, die eine strahlige Kastrationsnarbe enthielt, in der eine merkwürdige Verhärtung zu konstatieren war. Beim Präparieren stieß man bald auf einen Knochen, der ganz in dem narbigen Gewebe lag. Da die Kastration in der Regel ca. im 3. Monat ausgeführt wird, so dürfte der Knochen also ein Alter von ungefähr 6 Monaten haben. Besser als alle Beschreibungen geben die nachstehenden Bilder Fig. 7 u. 8 einen Begriff von dem Aussehen des Präparates. An vielen Stellen ist der Knochen nackt, vom umgebenden Gewebe total entblößt, an andern Stellen von narbigem Gewebe überzogen. In der Hauptsache besteht er aus einem ca. 30 mm langen, 12 mm breiten und 5 mm dicken Knochenstab, der auf dem Durchschnitt eine deutliche Differenzierung in eine 1—1½ mm dicke Kortikalis und eine im Zentrum liegende Spongiosa zeigt. Von dem Stab gehen nun seitliche flügelartige, nur einige Millimeter dicke Knochenplatten ab, zwei davon an der Unterfläche des axialen Knochens, eine dritte mehr dorsal. Die letztere läuft an ihrem vorderen Ende in zwei stabförmige Fortsätze aus, von denen der etwas kürzere und breitere noch an der Spitze einen seitlichen Fortsatz entsendet. Der halbkreisförmige, wie ausgestanzte Defekt an diesem Fortsatz entspricht einer vor vielen Jahren zwecks mikroskopischer Untersuchung gemachten Excision. Auch an dieser Stelle erkennt man deutlich eine dicke Kortikalis und eine axial liegende Markhöhle, in welche Knochenbälkchen einmünden. Auf den größeren Fortsätzen finden sich außerdem hier und dort kleinere, kammartige Erhebungen.

Fig. 7.

Präparat von vorne.

Fig. 8.

Präparat von hinten.

Natürliche Größe.

Fig. 9.



Röntgenbild des Präparates.

Fig. 10.



7 fache Lupenvergrößerung.

Fig. 11.



Vergrößerung 180.

Da die Knochenausläufer in den verschiedensten Ebenen zum Teil übereinander liegen, so war es schwer, ein klares Röntgenbild (Fig. 9) zu erhalten. Immerhin illustriert dasselbe am axialen Stab und an den beiden Fortsätzen die Scheidung in Kortikalis und Spongiosa und läßt an den flügelartigen Fortsätzen und übrigen Teilen erkennen, daß diese spongiösen Bau mit dickeren, weiter auseinander liegenden, oder feineren enger gefügten Knochenbälkchen aufweisen.

Zur mikroskopischen Untersuchung wurde am unteren Ende der oben erwähnten knöchernen Hauptpartie ein Stück entnommen, in Salpetersäure entkalkt, in Celloidin eingebettet und die Schnitte mit Hämatoxylin-Eosin gefärbt. Bei Lupenvergrößerung (Fig. 10) sieht man einen von Bindegewebe, zum Teil auch von Fett umgebenen flachen kortikalen Knochenring, von dem aus Knochenbälkchen gegen eine axial liegende, von Fettmark erfüllte Höhle ziehen. Die Kompakta enthält gut ausgebildete Havers'sche Lamellen und Kanäle (Fig. 11). Die Lamellensysteme gehen im ganzen unregelmäßig durcheinander, sodaß die Kanälchen bald längs, bald quer getroffen erscheinen. Die Knochenbälkchen der Spongiosa tragen osteoide Säume, auf denen hier und dort Osteoblasten sitzen. Das von außen an die Kortikalis tretende Bindegewebe ist dicht gefügt und geht nach Art des Periostes in den Knochen über. An einigen wenigen Stellen finden sich Howship'sche Lakunen mit Osteoklasten. Muskel oder Knorpel fehlen gänzlich, auch sind keine Ligaturen zu sehen.

Wenn ich zunächst die vorliegenden Mitteilungen über Narbenknochen zu einer objektiven Statistik zusammenfassen soll, so stoße ich auf eine Schwierigkeit insofern, als einerseits die Anzahl der beobachteten Fälle sehr gering ist, anderseits die einzelnen Beobachtungen zum Teil nicht ausführlich beschrieben wurden oder mir nur in kurzen Referaten zugänglich waren.

Gemeinsam ist allen diesen Fällen, daß es zur Bildung echten Knochens im Narbengewebe gekommen ist. Die Knochenneubildung trat in 7 von 11 Fällen beim männlichen Geschlecht auf (Fall 3, 4, 5, 6, 10, 11, 12). In 3 Fällen vermißt man die Bezeichnung des Geschlechts. Das Alter der Individuen ist sehr verschieden, in der Mehrzahl jedoch handelt es sich um ältere, jenseits des 40. Jahres stehende Individuen.

Die Krankheiten, wegen welcher eine Operation vorgenommen werden mußte, gehören den verschiedensten Gebieten der Bauchchirurgie an. Einmal handelt es sich um Lösung von Adhäsionen nach Appendektomie (Fall 5), einmal um eine Hernia epigastrica (Fall 3), zweimal um maligne Tumoren, beides Carcinome (Fall 10 und 11), dreimal um Ulcus ventriculi (Fall 4, 7 und 12). In den drei übrigen Fällen wird der krankhafte Prozeß nicht erwähnt.

Als Nahtmaterial wurde Seide und Catgut verwandt. Durchwegs Seide in den Fällen 3, 9, 11, 12, durchweg Catgut bei Fall 6, in den Fällen 4 und 5 wurde die Haut mit Seide, Peritoneum, Fascie und Muskeln mit Catgut genäht. In den übrigen Fällen fehlt eine Bemerkung über die Art der Wundvereinigung.

Die Narbe lag in 6 Fällen (2, 5, 6, 10, 11, 12) in der Linea alba, also einer exquisit bindegewebigen Partie, in einem Falle in der muskulösen

Bauchwand (4); dies vielleicht auch im Falle Rokitansky's, der nur von einer „Narbe am Rumpfe" spricht, ohne die Fundstelle des Knochens näher zu präzisieren. Die Narbenschicht, in der man den neugebildeten Knochen fand, entsprach, soweit man dies den Beschreibungen entnehmen kann, dem Unterhautzellgewebe, also weder der Haut- noch der Peritonealnarbe.

Ueber den Heilungsverlauf sind die Angaben leider spärlich, in 5 Fällen fehlen sie überhaupt. Die Heilung erfolgte per primam in den Fällen 3, 4, 6, 11, 12, wobei jedoch zu bemerken ist, daß es bei Fall 3 und 4 offenbar zur Bildung kleiner Hämatome, bei 11 zur Bildung eines kleinen Abscesses (vereitertes Hämatom?) mit Fadeneiterung gekommen war.

Das approximative Alter des Knochens schwankt zwischen 5 und 110 Wochen. In den ersten 3 Fällen bleibt dasselbe unerwähnt, im Falle 4 ist der Knochen fünf Wochen alt, in den Fällen 9 und 10 zehn Wochen; bei 12 beträgt das Alter einige Monate; bei 5 und 11 52 Wochen; im Falle 6 sogar gegen 110 Wochen.

Die Form und Dimension der Knochenneubildung sind sehr verschieden. Was zunächst die Form anbetrifft, so kommen plattenförmige, halbkugelige, stabförmige Gebilde mit oder ohne seitliche Fortsätze vor, selbst Andeutung von Röhrenbildung nach Art der großen Extremitätenknochen sind nicht zu verkennen. Plattenförmige Gebilde zeigen die Fälle 1 und 5; kurze Stäbe die Fälle 4, 7 und 11; halbkuglige Form weist der Fall 6 auf; ein langer Stab zeigt sich im Falle 9; Knochenstäbe mit seitlichen Ausläufern stellen die Beispiele 10 und 12 dar; eine Andeutung von Röhrenknochen mit den verschiedenartigsten Fortsätzen zeigt das Präparat vom Schwein. Die Dimensionen schwanken zwischen wenigen Millimetern bis mehreren Centimetern.

In den Fällen 4, 5 und 11 bestand der Knochen aus reiner Spongiosa; aus Kompakta und Spongiosa bei 9, 10, 12; Knorpel wurde bei 4, 9 und 10 gefunden.

Welche Momente sind bestimmend für die verschiedene Gestalt und Struktur des Knochens? Ist erstere abhängig von der Form der ursprünglichen Narbe oder von den mechanischen Funktionen der Bauchdecken? Eine bestimmte Antwort darauf ist nicht möglich, in erster Linie deshalb, weil wir nicht wissen, ob wir den zuerst gebildeten oder schon umgebauten und nun demselben ständigen Wechsel, wie das Skelett, unterworfenen Knochen zur Untersuchung vor uns hatten. Auf den ersten Blick könnte es scheinen, als ob die seitlichen Ausläufer, welche senkrecht zum axialen Knochenstab oder parallel zu ihm stehen, dem Verlauf der Stichkanäle entsprächen. Indessen verlaufen sie nicht wie diese bogenförmig und liegen nicht wie diese, in anderen Ebenen als der axiale Knochenstab, sondern, soweit ich dies aus eigener Anschauung kenne, in genau derselben Ebene. Bezüglich der Bedeutung des Zuges der Bauchmuskeln an der Narbe für den

Bau des Knochens muß ich hervorheben, daß eine Relation zwischen Knochenbau und Alter sich nicht mit Sicherheit konstatieren läßt, indem nicht immer der älteste Knochen die vollendetste Struktur oder einen besonders zweckmäßigen Aufbau zeigt.

Die Diagnose auf Knochenneubildung in der Narbe wurde anscheinend nur im Falle S a b i j a k i n a (9) gestellt, in allen andern Fällen nicht, wohl aber konstatierte man die auffallende Verhärtung in der Narbe bei Fall 6 nach 6 Monaten, im Falle 11 nach 4 resp. 11 Monaten, und im Falle 12 nach ca. 4 Monaten. In den übrigen Fällen wurde der Knochen zufällig bei der Sektion gefunden.

Es ist nicht uninteressant zu sehen, für was alles dieser neugebildete Knochen intra vitam angesehen wurde. So meinte L e c è n e , es handle sich um einen bei der Operation zurückgelassenen Fremdkörper. Im Falle 11 vermutete man in dem Tumor eine Metastase des Magencarcinoms. Sehr geteilt waren die Meinungen im Falle 12, wo selbst ein erfahrener Kliniker ebenfalls die übrigens leicht begreifliche Diagnose auf Metastase eines krebsig umgewandelten Ulcus ventriculi stellte, ein anderer Consiliarius dachte an ein bei der Operation vergessenes Instrument, ja sogar an ein Fischbein. So bizarr diese letztere Vermutung klingen mag, so illustriert sie doch gut den palpatorischen Befund. Diesen Fällen ist also eine gewisse, wenn auch sehr untergeordnete diagnostische Bedeutung nicht abzusprechen.

Daß Bindegewebe in Knochen übergehen kann, ist bei der gleichen mesenchymalen Abstammung beider leicht verständlich und durch zahlreiche Erfahrungen illustriert. Daß Narbengewebe diese Metamorphose erfährt, liegt, theoretisch gedacht, eher noch näher, wenn man sich vorstellt, daß es sich dabei um jugendliches, noch in der Entwicklung begriffenes Bindegewebe handelt. Freilich weiß man noch nicht, wann die Knochenbildung in der Narbe einsetzt, ob im schon ausgereiften fibrösen oder in dem noch zellreichen Fibroblastengewebe, ob also echte Metaplasie fertigen oder fehlerhafte Differenzierung unreifen Gewebes vorliegt. Die mikroskopischen Befunde vermögen darüber keinen sicheren Aufschluß zu geben. Es wurde Knochenbildung konstatiert durch Metaplasie, durch Osteoblastentätigkeit, durch Umwandlung von Knorpelgewebe; indessen läßt sich, wie erwähnt, nicht sagen, mit welchem Vorgang die ganze Ossifikation begonnen hat. R u b e s c h und R ö p k e haben ihre Fälle der Myositis ossificans zugezählt, also eine Ossifikation der traumatisch geschädigten Muskulatur angenommen. Zweifellos kann dies nicht für alle Fälle gelten, vielmehr läßt sich sowohl für die meisten Beobachtungen der Literatur als namentlich für meine eigenen mit aller Sicherheit sagen, daß Muskulatur an der Knochenbildung nicht beteiligt, dieselbe lediglich im Narbengewebe eingetreten war. Ganz auffallend ist es, daß gerade die Bauchdeckennarben die Prädilektion für diese Ossifikation zeigen.

Die Vermutungen, die über den Grund dieses eigenartigen Vorganges

ausgesprochen wurden, sind verschiedene, aber unbefriedigend. Man dachte an Disposition, an das operative Trauma, man glaubte, die Nähte übten irgend einen Einfluß aus. Was nun die Frage einer generellen Disposition des Individuums zur Knochenbildung anbetrifft, so ist dagegen zu sagen, daß die Knochenneubildung bei diesen Fällen, soweit sich das beurteilen läßt, nur als Einzelbefund erhoben wurde. Auf der anderen Seite möchte ich bemerken, daß bei dem einen unserer Patienten (Fall 11) der neugebildete Knochen nach 52 Wochen excidiert wurde und jetzt, nach bald einem Jahrzehnt, sich nicht die mindeste Andeutung einer Verhärtung im Verlauf der neuen Narbe zeigt. Gerade dieser Umstand läßt viel eher an einen momentanen lokal wirkenden Reiz denken, auf den ich weiter unten noch zu sprechen komme.

Mit der Annahme, daß das Trauma als solches Ursache der Knochenentwicklung sei, ist das Verständnis gar nicht gefördert. Bei dem Auffallenden, was in dem Befund einer ossifizierten Narbe liegt, kann man damit rechnen, daß die in der Literatur niedergelegten Fälle annähernd die Gesamtheit aller einschlägigen Vorkommnisse darstellen, und dies sind kaum mehr als ein Dutzend gegenüber einer Unmenge von Fällen, in denen das gleiche Trauma eingewirkt hat und ohne diese Folge geblieben ist.

Auch die Art des Nahtmaterials dürfte aus gleichen Gründen kaum von Einfluß sein, und übrigens hat sich Knochen bei resorbierbarem und nicht resorbierbarem Faden gebildet. Der Knochen wurde in einem meiner Fälle allerdings in der Nähe einer Ligatur gefunden, das mikroskopische Bild zeigte aber keinen direkten Zusammenhang zwischen Faden und Knochengewebe.

Der Urgrund dieser seltenen Erscheinung dürfte wohl bei dem spärlichen Material kaum herauszufinden sein. Immerhin möchte ich hervorheben, daß in drei Fällen offenbar Hämatome bestanden haben (Fall 3, 5 und 11). Schon R u b e s c h führt diesen Umstand bei den möglichen Gründen der Knochenneubildung an, und auch im Falle R ö p k e's scheint sich ein Teil des Knochens um einen von einer bindegewebigen Kapsel umgebenen Bluterguß gebildet zu haben. In dieser Hämatombildung als Vorläufer der Ossifikation liegt eine Analogie zu bestimmten Fällen der Myositis ossificans traumatica, bei der dieses nicht selten beobachtet worden ist. Auch G u r l t erwähnt in seiner Tierpathologie Fälle von Knochenbildung um Hämatome. Vielleicht spielt dabei eine Imprägnation des sich neubildenden Narbengewebes mit Kalksalzen vom Extravasat aus eine Rolle, welches dann die Knochenbildung im anstoßenden Bindegewebe anregt.

Zum Schlusse bleibt mir die angenehme Pflicht, Herrn Prof. Dr. M. B. S c h m i d t für die vielfache Unterstützung, die er mir bei der Abfassung dieser Arbeit gewährt hat, und für die Ueberlassung eines Teils des Materials meinen herzlichsten Dank auszusprechen. Auch Herrn Prof. Dr. Z s c h o k k e

von der veterinär-medizinischen Fakultät bin ich für die freundliche Ueberlassung des einen Präparates zu großem Danke verpflichtet.

Literatur.

1) Morgagni, De sedibus et causis morborum. Venetiis 1761. — 2) Cruveilhier, Traité d'anatomie pathologique générale. — 3) Förster, Pathologische Anatomie. — 4) Virchow, Die krankhaften Geschwülste. Bd. II. — 5) Poscharisski, Heteroplastische Knochenbildungen. Ziegler's Beiträge. Bd. 38. H. 1. 1905. — 6) Gurlt, Nachträge zur pathologischen Anatomie der Haussäugetiere. 1854. — 7) H. Meier, Henle's und Pfeuffer's Zeitschrift. N. F. 1751. Bd. I. H. 1. (Ref.: Schmidt's Jahrbücher.) — 8) Conditt, Ueber subkutane Knochenneubildungen. Diss. Königsberg. 1901. — 9) Rokitanski, Pathologische Anatomie. Bd. II, S. 72. — 10) Verhandlungen der D. patholog. Ges. 1900. S. 106. Aachen. — 11) Rubesch, Fall von Knochenbildung (Myositis ossificans traumatica). Prager med. W. 1907. Nr. 48. (Ref.: Zentr. f. Chir. 1908. S. 341.) — 12) Röpke, Zur Kenntnis der Myositis ossificans traumat. Arch. f. klin. Chir. 1907. Bd. 82. — 13) Lecène, Ossification dans une cicatrice de laparotomie. Bull. et mém. de la soc. anat. de Paris. Nr. 5. 1909. Mai. p. 279. — 14) Painter und Clarke, Americ. Journ. of orth. surg. 1909. Bd. VI. — 15) Elliot, Ebenda. 1910. Bd. VII. — 16) Ewald, Ueber Myositis ossificans nach Traumen. D. Zeitschr. f. Chir. Bd. 107. H. 4. S. 340. — 17) Sabijakina, Knochenbildung in einer Laparotomiewunde. Russki Wratsch. 1910. Nr. 32. — 18) Strasberg, Ueber heterotope Knochenbildungen in der Haut. Virchow's Arch. Bd. 203. S. 131.